ASPECTE PARTICULARE ALE SINDROAMELOR INFLAMATORII SINO-ORBITARE LA COPIL

KARIN HORVATH [1], GH. MŰHLFAY[2], DIANA CONSTANTINESCU[3], FLORINA VULTUR[4]

[1,3,4] Clinica de Oftalmologie Tg.-Mureş, [2] Clinica ORL Tg.-Mureş

Cuvinte cheie: *complicaţii orbitare oculare, sinuzite*

Rezumat: *Scopul lucrării: lucrarea se adresează unei patologii interdisciplinare, de etiologie sinusală cu implicaţie orbitară, care ridică adesea probleme în ceea ce priveşte rezolvarea în timp util a cazurilor. Material şi metodă: se prezintă un lot de 8 copii cu vârste cuprinse între 3 şi 18 ani, cu diagnostice oftalmologice diverse (celulită orbitară, flegmon, dacriocistită, nevrită optică retrobulbară), dar care prezentau cu toţii sinuzite paranazale grave. Se descrie managementul cazurilor, respectiv cel mai eficient tratament. Rezultate: datorită manifestării în primul rând oftalmologice a bolii, copiii se prezintă de regulă la oftalmolog, acesta fiind cel care iniţiază o strategie investigaţională, precum şi un tratament de debut. Odată cu diagnosticarea radioimagistică a unei sinuzite paranazale, cel mai frecvent etmoidale în cazul copiilor, s-a luat în considerare drenajul focarului de infecţie sinusal de către specialistul ORL. Toate intervenţiile s-au efectuat prin metoda FESS, cu rezultate excelente. Concluzii: fiind vorba de multe ori de urgenţe majore, cu pericol vital la copil, oftalmologul trebuie să fie în măsură să stabilească în timp util un diagnostic de probabilitate orientând copilul către consulturile paraclinice, interclinice (CT, ORL) competente în rezolvarea cazului.*

Keywords: *ocular orbital complications, sinusitis*

Abstract: *Purpose: the paper emphasizes an interdisciplinary pathology of sinus etiology with orbital involvement which often raises issues regarding the solving of the cases in due time. Material and method: it is reported a group of 8 children between 3 and 18 years-old, with different ophthalmologic diagnosis (orbital cellulitis, phlegmon, dacryocystitis, retrobulbar optic neuritis) but they all suffered from severe paranasal sinusitis. The management of the cases and the most efficient treatment are described. Results: at first, due to the ophthalmologic manifestation of the disease, the children usually go to the ophthalmologist, who initiates an examination strategy as well as an initial treatment. Along with the radioimagistic diagnosis of a paranasal sinusitis, mostly ethmoidal in children's case, the ENT specialist takes under consideration the drainage of the sinus infection. All interventions were done by FESS method and had excellent results. Conclusions: keeping in mind that most of the time there are major emergencies lives threatening for the children, the ophthalmologist must be able to establish a probable diagnosis in due time and send the child to a paraclinical, interclinical consult (CT, ENT) qualified in solving such a case.*

INTRODUCERE

Sindromul sino-orbitar reprezintă o stare de coafectare rino-neuro-oftalmologică, simultană sau succesivă, diagnosticabilă clinico-imagistic şi abordabilă FESS (Functional Endoscopic Sinus Surgery).

Este o patologie intricată rino-sinuso-orbito-oculo-eventual craniană, de diferite etiologii (infecţioasă, tumorală, traumatică, etc.) cu multiple forme de manifestare, fiind caracterizată la început de predominanţa unui tablou clinic de tip oftalmologic, prezentând apoi pe parcursul evoluţiei variabilităţi ale diferitelor simptomatologii, pentru ca în final să beneficieze de pe urma unui tratament preponderent oto-rino-laringologic. Etiologia poate fi practic structurată în următoarele grupe patogenice:

1. Variaţii de dezvoltare favorizante;
2. Traumatisme loco-regionale;
3. Determinare endocrină tiroidiană;
4. Afecţiuni inflamatorii;
5. Patologie infecţioasă;
6. Origine tumorală de supra-, mezo- şi infra- structură;
7. Complexă (prin adiţia celor de mai sus).

Căile de transmitere se clasifică în:

- **directe** în cazul dehiscenţelor osoase,
- **venoase,** venele orbitei fiind avalvulare sau cu un sistem valvular hipoplazic,
- **arteriale,** practic fără importanţă semnificativă şi
- **limfatice,** deşi sistemul limfatic este slab reprezentat în orbită.

Relaţiile anatomo-funcţionale favorizante se referă la:

- existenţa comunicărilor naturale (fisuri, orificii şi fante) străbătute de structuri vasculo-nervoase;
- dehiscenţele congenitale (după unii regăsibile în general la populaţie într-un procent de 37%) sau dobândite ale pereţilor orbitari, respectiv ale canalului optic, ce permit contacte directe între mucoperiostul sinusal şi structurile orbitare; modificări asemănătoare ale peretelui lateral al sinusului sfenoidal s-au descris la aproximativ 6% dintre cazuri ;(1)(3)
- grosimea redusă a pereţilor osoşi comuni orbito-sinusali, exemplul cel mai concludent fiind lama papiracee a etmoidului;
- periostul orbitar majoritar neaderent înlesneşte închistarea

[1]Autor Corespondent: Karin Horvath, Clinica de Oftalmologie Târgu-Mureş, Str. Marton Aron 26, 540082 Târgu-Mureş, România, e-mail: kuhorvath@gmail.com, tel +40- (0265) 26.21.22

ACTA MEDICA TRANSILVANICA Martie 2010; 2(1):26-28

colecţiilor septice şi hematice, care pot apoi trece în spaţiul intraorbitar; (4)

- lipsa sau hipoplazia valvelor din sistemul venos orbitar ce creează posibilitatea circulaţiei sanguine în ambele sensuri, respectiv spre orbită şi dinspre orbită;
- amplele şi numeroasele anastomoze între reţeaua venoasă orbitară şi
  - venele mucoasei nazale,
  - venele faciale,
  - venele lacrimo-nazale,
  - plexul venos al sinusului maxilar,
  - venele perforante frontale,
  - plexul venos pterigoidian,
  - sinusul cavernos.
- lipsa drenajului limfatic intraorbitar;
- construcţia în „closed box" a orbitei, în formă de piramidă osoasă cu un vârf reprezentat de apex şi cu o bază fermă constituită de septul orbitar.

Formele clinice pot fi în mare clasificate în cele:

I. cu afectarea pereţilor orbitari şi a zonelor periorbitare care cuprind la rândul lor:
   - Osteoperiostitele orbitare nesupurative şi supurative cu variante de localizare anterioară, medie şi posterioară
   - Sindromul de vârf de orbită (Rolle)
   - Sindromul de fantă sfenoidală (Rochon Duvigneaud)

II. cu afectarea conţinutului orbitar:
   - Celulita orbitară anterioară (preseptală) şi posterioară (postseptală)
   - Tenonitele seroase şi purulente
   - Miozitele
   - Vasculitele orbitare (granulomatoza Wegener)
   - Nevrita optică

III. forme speciale:
   - Pseudotumorile inflamatorii împărţite histopatologic în tipul I şi II
   - Mucocelul
   - Piocelul
   - Pneumosinusul dilatant
   - Traumatismele complexe.

O clasificare topografică concepută de noi (2) şi care ne-a fost deosebit de utilă în practica de zi cu zi, împarte sindromul sino-orbitar inflamator în unul anterior, unul posterior şi unul mixt.

Sindromul sino-orbitar anterior se întâlneşte de exemplu într-o celulită preseptală, alături de o sinuzită frontală, etmoidală sau maxilară.

Sindromul sino-orbitar posterior este prezent într-o celulită orbitară postseptală, într-un flegmon sau abces orbitar retrobulbar, fiind eventual însoţit de o aşa numită sinuzită posterioară (etmoidită posterioară, sfenoidită).

Sindromul sino-orbitar mixt unifică semnele primelor două, fiind relativ frecvent întâlnit în cazurile grave cu pansinuzite şi reacţii orbitare extinse cu exoftalmii, cu afectare de vârf de orbită sau de fantă sfenoidală.

Tehnica chirurgicală endonazală FESS vizează restabilirea permeabilităţii foselor nazale, drenajul focarelor de infecţie sinusale, evacuarea unor formaţiuni deformante sinusale (muco-piocel), precum şi abordarea microchirurgicală ţintită a unor patologii de graniţă, decompresia orbitei sau a nervului optic, drenajul supuraţiilor orbitare, biopsii din formaţiuni retrobulbare sau de vârf de orbită.

PREZENTARE DE CAZ

Cazuistica proprie (tabel 1) include 8 copii diagnosticaţi în Clinica de Oftalmologie Tg-Mureş şi care în urma investigaţiilor radioimagistice efectuate în urgenţă au fost supuşi unei intervenţii chirurgicale endonazale de asanare a focarelor sinusale, respectiv acolo unde era cazul de drenaj al unei colecţii subperiostale orbitare.

Tabelul nr. 1. Cazuistică proprie

Nr	Vârstă (ani)	Sex	Dg oftalmologic	Dg ORL	Tratament
1	3	F	Celulită orbitară	Etmoidită, Abces subperiostal	FESS
2	18	F	Flegmon orbitar	Sinuzită maxilară Etmoidită acută	FESS
3	7	M	Nevrită optică retrobulbară VOD percepţie luminoasă	Pansinuzită	FESS VOD post 0,25
4	12	F	Flegmon orbitar	Pansinuzită	FESS+ Orbitotomie laterală
5	10	F	Flegmon orbitar Dacrioadenită	Pansinuzită	FESS
6	11	M	Flegmon orbitar, Palpebral	Pansinuzită	FESS+drenaj abces subperiost
7	13	F	Drusen papilar profund Cefalee, Epilepsie	Pneumosinus dilatant sfenoidal	FESS
8	16	F	Dacriocistită fistulizată	Etmoidită abcedată, fistulizată, Sinuzită maxilară fistulizată	FESS etmoid maxilar

În anumite cazuri drenajul FESS al pansinuzitei rezolvă problema focarelor periorbitare şi parţial flegmonul orbitar, însă dacrioadenita abcedată necesită un drenaj extern (Figura 2).

În cazul unei tinere de 16 ani, cazul 8, tendinţa de abcedare a sinuzitelor se manifestă în sfera oftalmologică dar şi în cea buco-maxilară. Se constată astfel o dacriocistită fistulizată, precum şi o fistulă vestibulară (Figura 3).

Figura nr. 1. Caz 1. Celulită orbitară, abces subperiostal (v săgeată CT), aspect preoperator (stânga sus) şi 19 ore postoperator (stânga jos)

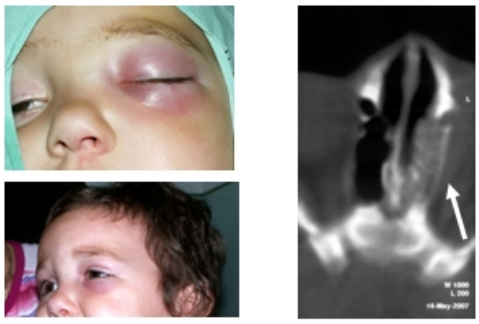

Figura nr. 2. Caz 5. Pansinuzită (CT), flegmon obitar, dacrioadenită cu orbitotomie laterală

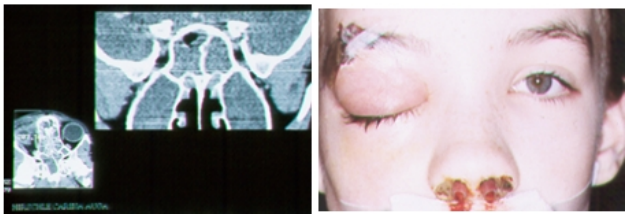

Figura nr. 3. Caz 8. Fistulă lacrimală şi vestibulară

CONCLUZII

Ca patologie interdisciplinară, care se situează în primul rând la graniţa dintre oftalmologie şi otorinolaringologie, dar şi buco-maxilo-facial şi neurologie, respectiv neurochirurgie în al doilea rând, afecţiunile cu sindrom sino-orbitar sunt prezente tot mai des în practica de zi cu zi, generând multiple semne de întrebare în ceea ce priveşte apartenenţa cazului, indicaţia, respectiv momentul intervenţiei chirurgicale. Din păcate, asistăm încă uneori la o tendinţă de „pasare" a pacientului de la o secţie la alta, cu scopul de a scăpa de răspunderea pe care o atrage după sine internarea şi tratarea unui astfel de caz, pierzându-se astfel timpi preţioşi, deosebit de utili soluţionării ideale a cazului. Toate acestea în contextul în care indiferent de momentul prezentării la medic, de stadiul evolutiv al bolii sau de primul specialist consultat, situaţia constituie întotdeauna o urgenţă majoră.

Lucrarea subliniază importanţa oftalmologului în iniţierea unei direcţii investigaţionale şi terapeutice incipiente, de atitudinea sa depinzând chiar viaţa micului pacient.

BIBLIOGRAFIE

1. Eustis H.S., Mafee M.F., Walton C., Mondonca J.: MR imaging and CT of orbital infections and complications in acute rhinosinusitis. Radiol Clin North Am, 1998, 36, 6, 1165-1183
2. Horvath K, Műhlfay Gh.: Sindromul sino-orbitar.Univesity Press Tg-Mureş, 2008, 53-54
3. Stammberger H., Hawke M.: Essentials of Functional Endoscopic Sinus Surgery. Mosby, 1993, 25-29
4. Woo K.I., Kim Y.D.: Subperiosteal hematoma of the orbit associated with sinusitis. Korean J Ophthalmol, 1997, 11, 2, 118-122.